


PROVA ESATTA  
Nunzio  


## PROVA PRATICA N.1

P.G. NATA 19/03/1938

Sorella operata per Ca mammella

**Anamnesi Patologica remota:** posizionamento di pacemaker a 30 anni per patologia cardiaca imprecisata; ipertensione arteriosa , trait ansioso depressivo

**Anamnesi Patologica recente :**

**Agosto 2024:** dispnea ingravescente

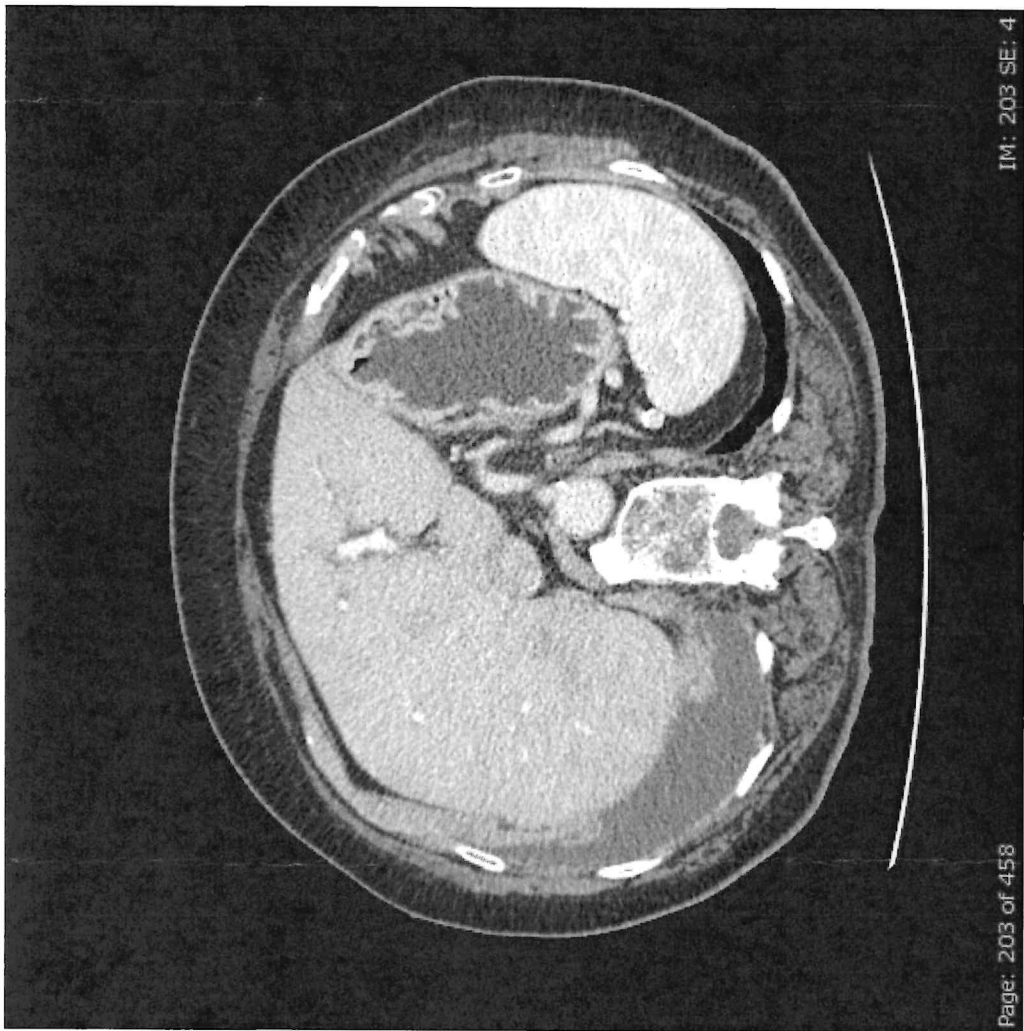
Rx Torace con evidenza di versamento pleurico dx, incrementato nel corso dei successivi controlli di Agosto.2 Settembre 2024.

Ottobre 2024: Accesso al PS dove eseguiva TC torace

Valutazione delle immagini TC e approccio diagnostico

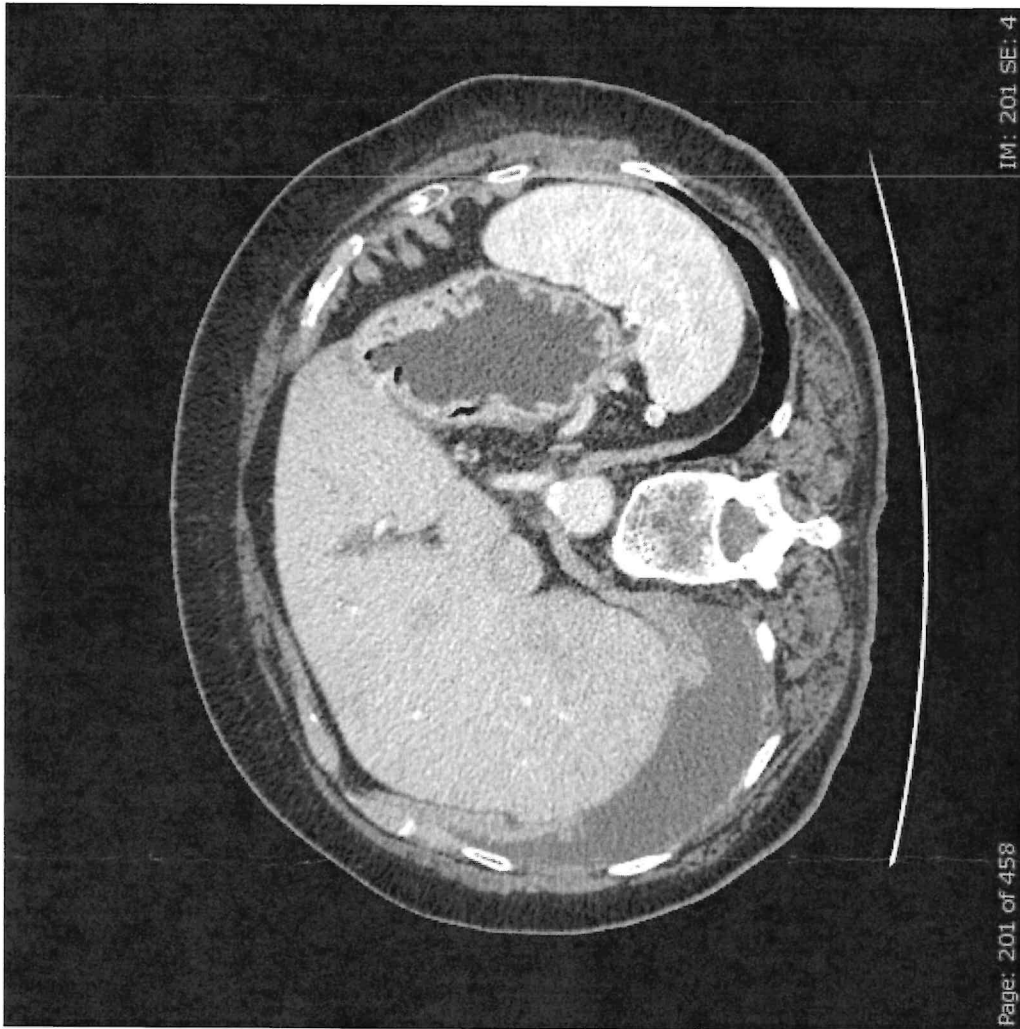
   

PROVA PRATICA N.1




M P N B

PROVA PRATICA N. 1



M. P. N. S.

PROVA NON ERRATA  
Mencatelli  


## PROVA PRATICA N. 2

S.L. NATA 28/12/1981

Nonna operata per Ca mammella

**Anamnesi Patologica remota:** 2014 quadrantectomia dx per Ca duttale infiltrante  
pT1cSN1M0: RE 90%, RPg 80%; Ki67 20% HER 2 1+.

La paziente rifiutava Ormonoterapia adiuvante e Radioterapia complementare.

2019 riscontro autopalpatorio ed ecografico di 2 noduli alla mammella dx: non seguivano ulteriori accertamento (rifiuto).

**Anamnesi Patologica recente :**

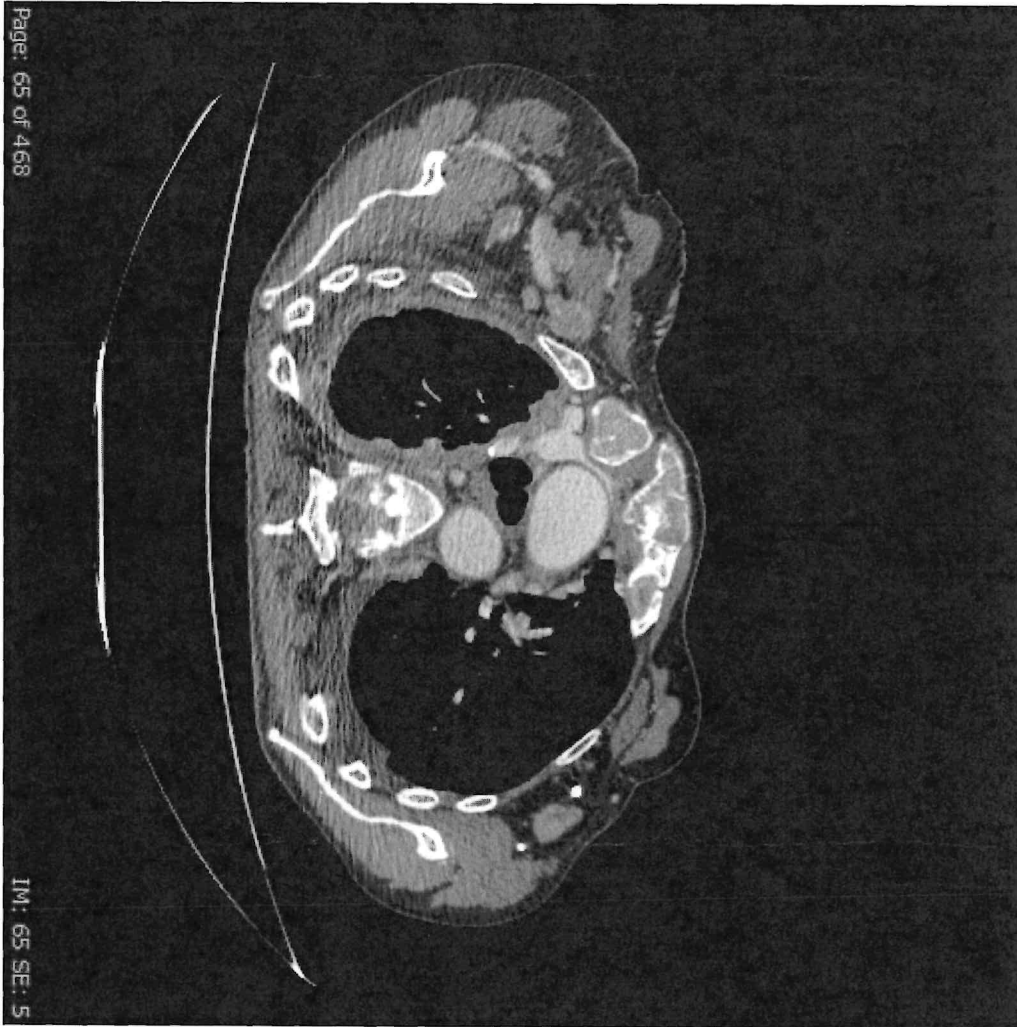
**Ottobre 2023:** dolore acuto dorso-scapolare sn e accesso al PS.

TC Total body

Valutazione delle immagini TC e approccio diagnostico

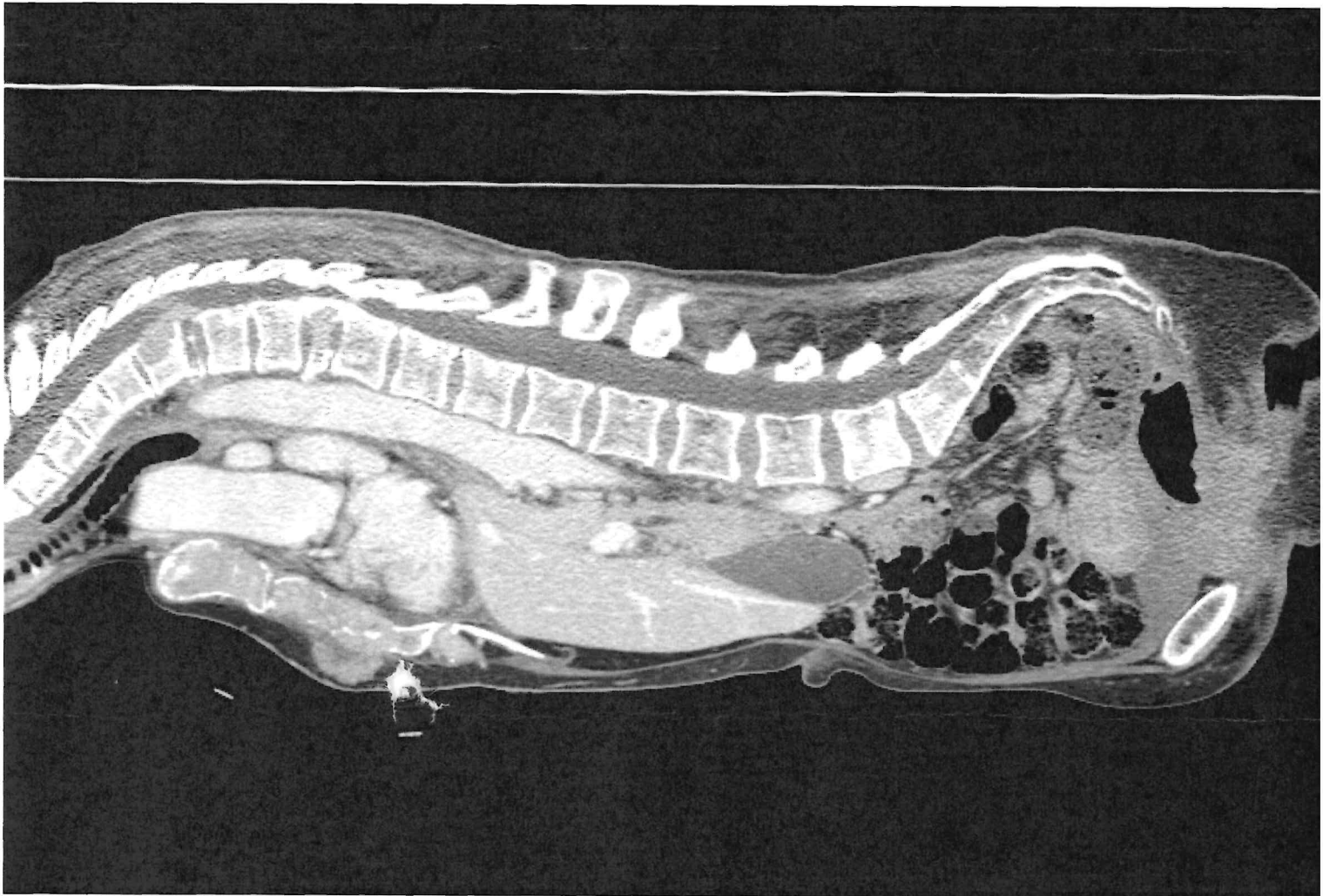
  

PROVA PRATICA N.2



Adenocarcinoma

PROVA PRATICA N.2



M

QK

W

83

PROVA NON ESERATA  
Benevento  
Zg

### PROVA PRATICA N. 3

V.L. NATA 19/11/1967

Non familiarità oncologica

**Anamnesi Patologica remota:** ovariectomia dx per cisti ovarica nel 2002

**Anamnesi Patologica recente :**

**maggio-giugno 2024:** dolori addominali periombelicali con senso di tensione addominale

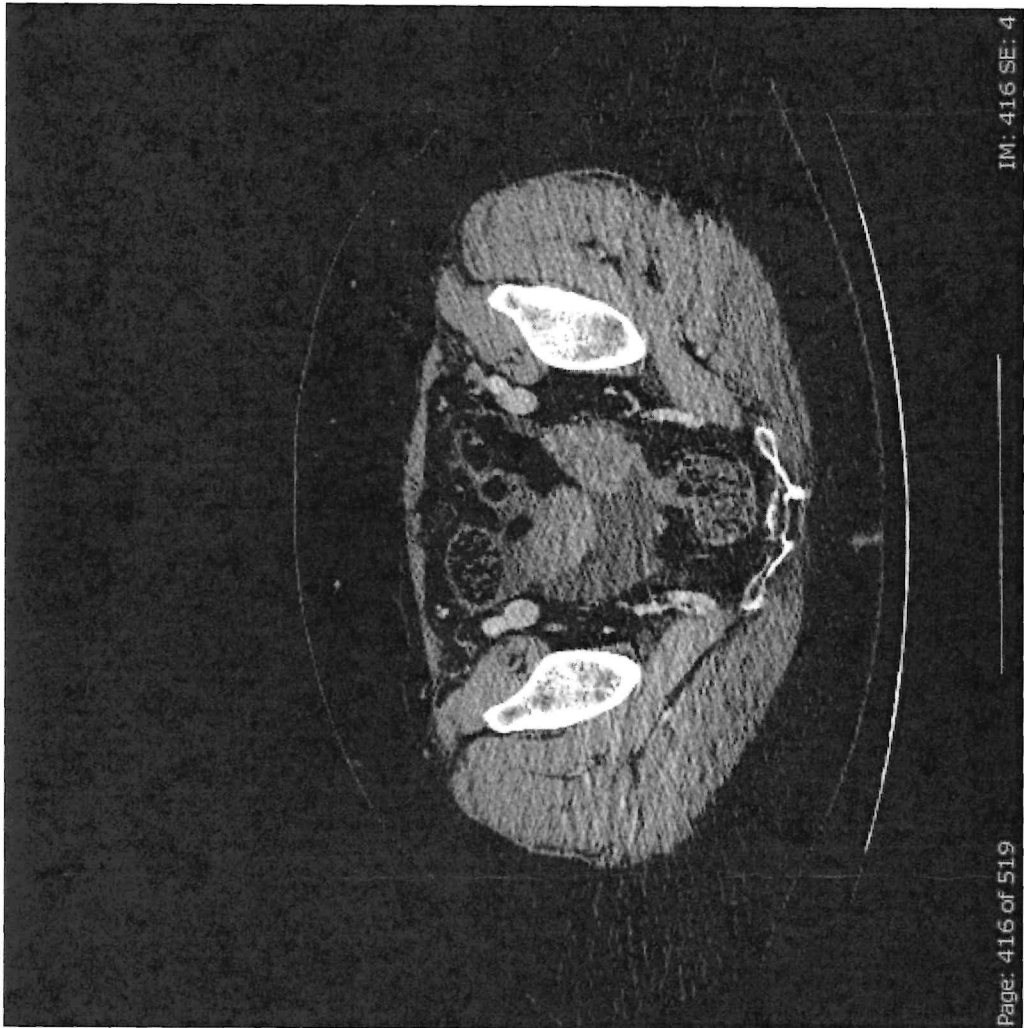
Accesso al PS dove eseguiva TC addome

Valutazione delle immagini TC e approccio diagnostico

M PK M

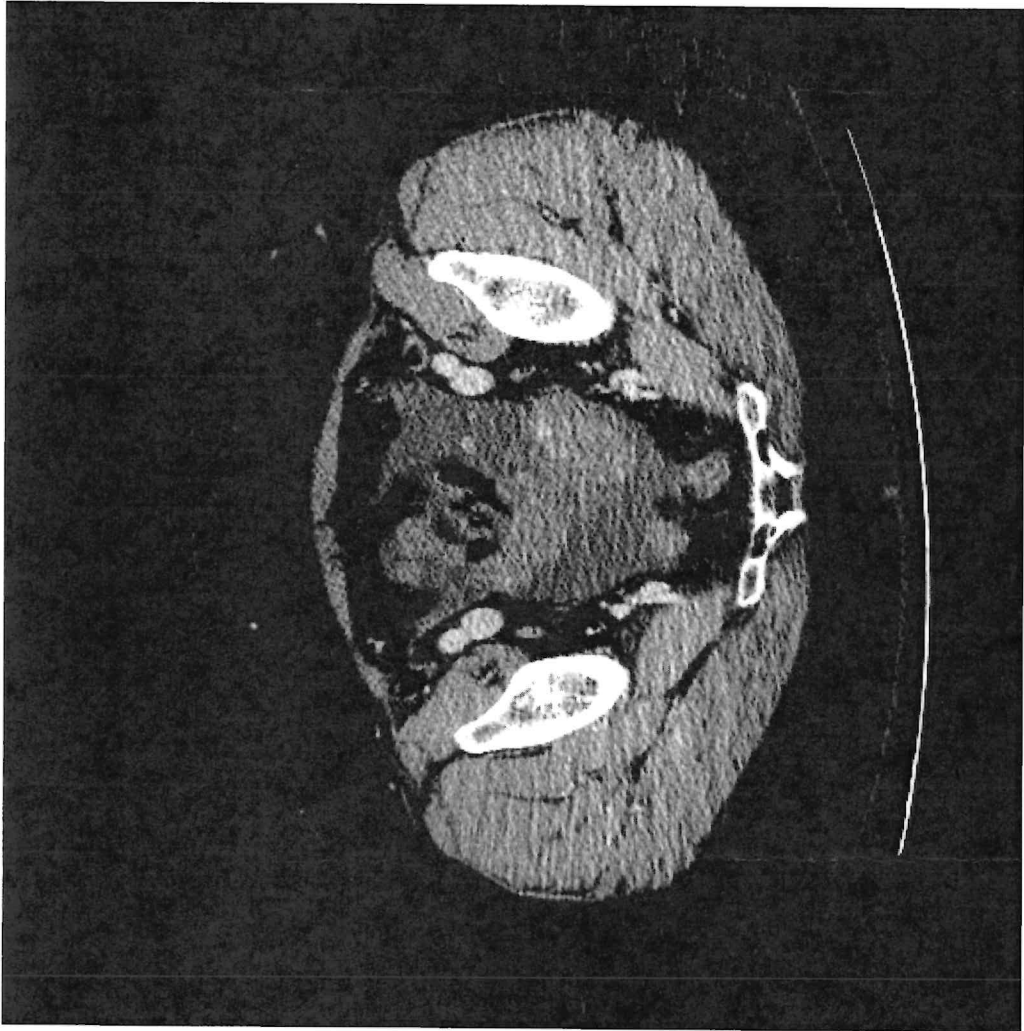
83

PROVA PRATICA N. 3



*[Handwritten signatures]*

PROVA PRATICA N.3



PK

K

83